- Copyright - Il Pensiero Scientifico Editore downloaded by IP 3.136.154.103 Sun, 28 Apr 2024, 20:38:44

Riparazione chirurgica della mitrale mixomatosa: risultati a lungo termine

Giuseppe Cozzi, Davide Vanoli, Diego Ornaghi, Claudio Grossi, Vittorio Mantovani, Andrea Sala

Istituto di Cardiochirurgia, Dipartimento di Scienze Cliniche e Biologiche, Università degli Studi dell'Insubria, Ospedale di Circolo e Fondazione Macchi, Varese

Key words:
Mitral valve;
Valvular heart disease.

Background. **The advantages of mitral valve repair in myxomatous regurgitation are well established. The durability of this reconstructive procedure is variable. The timing of operation is the surgeon dilemma. The aim of this study was to evaluate the early and long-term results of mitral valve repair in myxomatous regurgitation.**

Methods. **Between January 1990 and December 1997, 121 patients (77 males, 44 females) were operated on for myxomatous regurgitation with mitral valve repair. The surgical indication was based on the severity of mitral valve insufficiency and left ventricular dysfunction rather than the functional class. The surgical techniques were: quadrangular resection of the posterior mitral leaflet and sliding suture, triangular resection of the anterior mitral leaflet, chordal transposition and neo-chords suture, prosthetic ring (Carpentier-Edwards and Biflex rings) suture.**

Results. **There was 1 hospital death (0.8%). Long-term follow-up between 6 months and 107 months was available in 100% surviving patients. There were 6 late deaths, 3 for cardiac and 3 for non-cardiac events.**

Conclusions. **Valve repair in mitral regurgitation caused by myxomatous disease provides excellent survival results at 51 months. Adverse outcome occurs in patients with preoperative left ventricular dysfunction, even if asymptomatic.**

(Ital Heart J Suppl 2001; 2 (11): 1217-1223)

© 2001 CEPI Srl

Ricevuto il 21 maggio 2001; nuova stesura il 6 agosto 2001; accettato il 19 settembre 2001.

Per la corrispondenza:

Dr. Giuseppe Cozzi

Istituto di Cardiochirurgia Dipartimento di Scienze Cliniche e Biologiche Università degli Studi dell'Insubria Ospedale di Circolo e Fondazione Macchi Viale Luigi Borri, 57 21100 Varese

Introduzione

Le tecniche riparative costituiscono oggi il trattamento chirurgico preferenziale della valvola mitrale insufficiente ad etiologia mixomatosa. La conservazione della valvola nativa e del suo apparato presentano significativi vantaggi rispetto alla sostituzione valvolare per la bassa incidenza di embolie, emorragie ed endocarditi[1,2].

Il prolasso del lembo posteriore, da allungamento o da rottura di corde, è la causa più comune dell'insufficienza valvolare mitralica[3]. È importante sottolineare che il prolasso mitralico aumenta il rischio di insufficienza ventricolare sinistra e di morte improvvisa[4].

Controverso è ancora il timing chirurgico per l'intervento di plastica della mitrale insufficiente da patologia mixomatosa, soprattutto in relazione al ruolo da assegnare, nella decisione chirurgica, alla sintomatologia presentata dal paziente e ai dati ecocardiografici relativi alla funzionalità del ventricolo sinistro. La sintomatologia può essere assente per anni nonostante la presenza di un severo rigurgito e di un deterioramento progressivo della contrattilità del ventricolo sinistro[5]. Vi è generale accordo sulla necessità di prevenire il deterioramento della funzionalità ventricolare intervenendo precocemente anche in casi paucisintomatici[6,7]. Le tecniche riparative attuali consentono buoni risultati in termini di morbidità e mortalità[8,9].

Con lo scopo di dare un contributo alla determinazione di un timing chirurgico di questa patologia, abbiamo rivisto la nostra esperienza, analizzando i dati di sopravvivenza e di incidenza di complicanze, immediate e a distanza, relativi alla riparazione della valvola mitrale insufficiente da malattia mixomatosa.

Materiali e metodi

Dal gennaio 1990 al dicembre 1997 sono stati sottoposti a riparazione valvolare 217 pazienti affetti da insufficienza mitralica. Tra questi abbiamo preso in considerazione 121 pazienti (77 maschi e 44 femmine, età media 60 anni, range 32-80 anni) nei quali l'insufficienza mitralica era conseguente ad una patologia degenerativa, escludendo le forme associate a coronaro-

- Copyright - Il Pensiero Scientifico Editore downloaded by IP 3.136.154.103 Sun, 28 Apr 2024, 20:38:44

patia o le forme post-endocarditiche. All'ingresso 8 pazienti (6.6%) erano in classe funzionale NYHA I, 14 (11.5%) in II, 81 (66.9%) in III e 18 (14.8%) in IV. In 92 (76.1%) era presente ritmo sinusale; 29 (23.9%) erano in fibrillazione atriale.

In 35 pazienti (28.9%) alla valvulopatia mitralica era associata insufficienza tricuspidalica, moderata-grave in 22 casi nei quali si è proceduto a correzione chirurgica mediante anuloplastica secondo De Vega.

Sotto il profilo ecocardiografico il prolasso del lembo posteriore veniva rilevato in 70 pazienti (57.8%), quello del lembo anteriore in 12 pazienti (9.9%), e quello di entrambi i lembi in 39 (32.3%). Il grado di insufficienza era moderato in 6 pazienti (4.9%) e severo in 115 (95.1%).

La performance ventricolare sinistra è stata espressa in termini di frazione di eiezione (FE) che risultava > 50% in 41 pazienti (33.8%), tra il 40 ed il 50% in 76 pazienti (62.8%) e < 40% in 4 pazienti (3.4%).

Le tecniche ricostruttive impiegate sono riassunte nella tabella I. La resezione quadrangolare dello "scallop" mediano del lembo posteriore è stata effettuata nella maggior parte dei casi (90%), con eventuale associazione di sliding degli "scallop" rimasti. Nell'84.2% è stata praticata un'anuloplastica con anello di Carpentier, cui si è associata una trasposizione di corde e sutura di corde artificiali (politetrafluoroetilene) nel 55.3% e nel 49.5% dei casi rispettivamente.

Tecnica chirurgica. Il bypass cardiopolmonare è stato condotto in ipotermia moderata (tra 28 e 30°C) con una pressione di perfusione oscillante tra 55 e 60 mmHg ed una portata compresa tra 2.2 e 2.4 l/min/m^2.

Sono state somministrate soluzioni cardioplegiche ematiche e cristalloidi fredde alternativamente nel seno coronarico e nel bulbo aortico, alla cadenza di 20 min circa, per mantenere la temperatura miocardica < 15°C.

Il tempo medio di circolazione extracorporea è stato di 131 min, mentre quello di clampaggio aortico di 99 min.

Tabella I. Dati intervento.

	N. pazienti
Resezione quadrangolare LPM	109 (90.0%)
Sliding	54 (44.6%)
Resezione triangolare LAM	2 (1.6%)
Trasposizione di corde	67 (55.3%)
Neocorde in PTFE	60 (49.5%)
Accorciamento corde	11 (9.0%)
Patch anulare	3 (2.4%)
Anello di Carpentier	102 (84.2%)
Anello Biflex	2 (1.6%)
Anello di pericardio	15 (12.3%)
Decalcificazione anulus	16 (13.2%)

LAM = lembo mitralico anteriore; LPM = lembo mitralico posteriore; PTFE = politetrafluoroetilene.

In tutti i pazienti è stata effettuata una sternotomia mediana, e l'accesso alla mitrale è stato ottenuto mediante un'atriotomia sinistra parallela al solco interatriale. Dopo accurata ispezione della valvola, in relazione al tipo di alterazioni riscontrate tipiche della malattia degenerativa quali l'ispessimento o la ridondanza dei lembi prolassanti o la dilatazione di variabile entità dell'anulus valvolare, sono state messe in atto tecniche chirurgiche diverse. Nel caso di prolasso da allungamento o rottura di corde del lembo posteriore, si è proceduto a resezione quadrangolare del settore prolassante e relativa sutura delle porzioni di lembo residuo. In caso di prolasso associato a rottura di corde del lembo anteriore, si è proceduto a trasposizione di corde dal lembo posteriore al lembo anteriore utilizzando in alcuni casi l'applicazione di corde artificiali.

In presenza di un anulus mitralico dilatato si è proceduto a sutura di anelli protesici di Carpentier o di pericardio equino con lo scopo di ripristinare non solo le dimensioni, ma anche la forma fisiologica di questa struttura, al fine di stabilizzare la riparazione eliminando la tensione sulla linea di sutura ed evitarne la progressiva dilatazione.

La competenza valvolare veniva valutata mediante monitoraggio ecocardiografico transesofageo al termine della circolazione extracorporea in presenza di una pressione arteriosa > 100 mmHg.

Risultati

La mortalità operatoria è stata di 1 paziente (0.8%). Il paziente deceduto aveva un'età di 72 anni, con diagnosi all'ingresso di insufficienza mitralica grave in prolasso di entrambi i lembi valvolari associata a stenosi critica della carotide interna destra. La funzione contrattile del ventricolo sinistro era depressa (FE 32%), ed era in classe NYHA IV. Il paziente è stato sottoposto ad intervento di resezione quadrangolare del lembo posteriore, trasposizione di corde tendinee sul lembo anteriore, sutura di due neocorde sul medesimo e tromboendoaterectomia carotidea destra. Il decorso postoperatorio è stato caratterizzato da un lungo periodo di bassa portata con exitus finale in ottava giornata dovuto a infarto cerebrale.

Le complicanze postoperatorie registrate sono state le seguenti: una revisione chirurgica per sanguinamento in 6 casi (4.9%), un infarto miocardico acuto in 2 casi (1.6%), mentre in 3 pazienti (2.4%) è comparsa una sindrome da bassa portata. In 1 paziente (0.8%) si è manifestata un'ischemia cerebrale, un'insufficienza respiratoria postoperatoria è comparsa in 5 casi (4.1%), mentre in 1 caso (0.8%) si è registrata un'insufficienza renale acuta. Un blocco atrioventricolare totale si è manifestato in 4 casi (3.3%) nei quali è stato impiantato un pacemaker definitivo. Dei 29 pazienti che all'ingresso si presentavano in fibrillazione atriale, in 4 casi si è ottenuta la conversione a ritmo sinusale.

- Copyright - Il Pensiero Scientifico Editore downloaded by IP 3.136.154.103 Sun, 28 Apr 2024, 20:38:44

Nei 2 pazienti colpiti da infarto miocardico postoperatorio si è presentato un quadro di bassa portata per il quale è stato necessario il posizionamento di un contropulsatore aortico. Entrambi i pazienti avevano un'età > 75 anni, erano giunti all'intervento in classe NYHA III con diagnosi di prolasso del lembo posteriore in 1 caso e di prolasso di entrambi i lembi nell'altro, ed erano in fibrillazione atriale cronica. La funzione contrattile globale era rispettivamente di 34 e 36%.

La degenza media complessiva in terapia intensiva è stata di 1.1 giorni. I pazienti sopravvissuti sono stati dimessi dopo una degenza postoperatoria media di 5.6 giorni.

Prima della dimissione, il controllo ecocardiografico ha dimostrato l'assenza di insufficienza mitralica residua in 64 pazienti (53.4%), insufficienza lieve in 49 pazienti (40.8%) e moderata in 7 casi (5.8%). In questi ultimi pazienti non si è ritenuto opportuno reintervenire durante il periodo perioperatorio tenendo conto della buona tolleranza clinica dell'insufficienza mitralica residua. In nessun paziente è stata riscontrata un'insufficienza mitralica severa e non si è resa necessaria alcuna sostituzione valvolare nell'immediato periodo postoperatorio.

Follow-up. I pazienti sono stati rivisti presso il nostro ambulatorio divisionale. Per ciascuno di essi sono stati raccolti dati clinici ed elettrocardiografici; tutti i pazienti inoltre sono stati sottoposti a controllo ecocardiografico. I dati riportati fanno riferimento al follow-up medio che è stato di 51.3 mesi (minimo 6, massimo 107 mesi). Il controllo ha interessato il 100% dei pazienti.

I dati ecocardiografici considerati sono stati quelli relativi al grado di insufficienza valvolare residua, alle dimensioni e alla funzionalità del ventricolo sinistro e alla pressione in arteria polmonare. Per l'analisi degli eventi occorsi durante il follow-up è stato utilizzato il metodo Kaplan-Meier.

La sopravvivenza a 51.3 mesi è stata di 114 pazienti (95%) (Fig. 1). Sei pazienti sono deceduti: 3 per cause extracardiache e 3 per cause cardiache. Tra questi ultimi, un paziente di 79 anni (FE preoperatoria 43%) con associata coronaropatia non critica della discendente anteriore e della coronaria destra, sottoposto ad intervento di resezione quadrangolare del lembo posteriore e sutura di anello di Carpentier n. 30, è deceduto a 36.7 mesi dall'intervento per infarto miocardico acuto. Un secondo paziente di 78 anni (FE 38%), operato di resezione quadrangolare del lembo posteriore con applicazione di anello di Carpentier n. 36, è deceduto a 23.6 mesi dall'intervento per scompenso cardiocircolatorio. Il terzo paziente (FE 42%), sottoposto ad intervento di resezione quadrangolare del lembo posteriore, trasposizione di corde sul lembo anteriore e sutura di anello di Carpentier n. 34, è deceduto per morte improvvisa (aritmia ventricolare maggiore) in un quadro di uremia a 78 anni dopo 48.4 mesi dall'intervento. Nessuno dei pazienti deceduti era stato sottoposto a plastica della valvola tricuspide o aveva sviluppato fibrillazione atriale dopo l'intervento.

La mortalità dovuta a cause extracardiache è stata di 3 casi, 2 pazienti sono deceduti per quadro settico complicante un processo infettivo polmonare, 1 paziente è deceduto per insufficienza multiorgano in un quadro di carcinoma gastrico metastatizzato. Tutti i pazienti sono stati trattati con terapia anticoagulante per i primi 3 mesi ad eccezione dei casi in fibrillazione atriale che hanno proseguito il trattamento.

Dei 7 pazienti che alla dimissione presentavano un quadro di insufficienza mitralica moderata, 3 sono stati sottoposti a sostituzione valvolare, di cui 2 con protesi Carbomedics e 1 con protesi biologica di Carpentier-Edwards. Tra i casi rioperati, un paziente di 56 anni, sottoposto a resezione quadrangolare del lembo posteriore con trasposizione di corde dal lembo posteriore a quello anteriore, applicazione di neocorde in politetra-

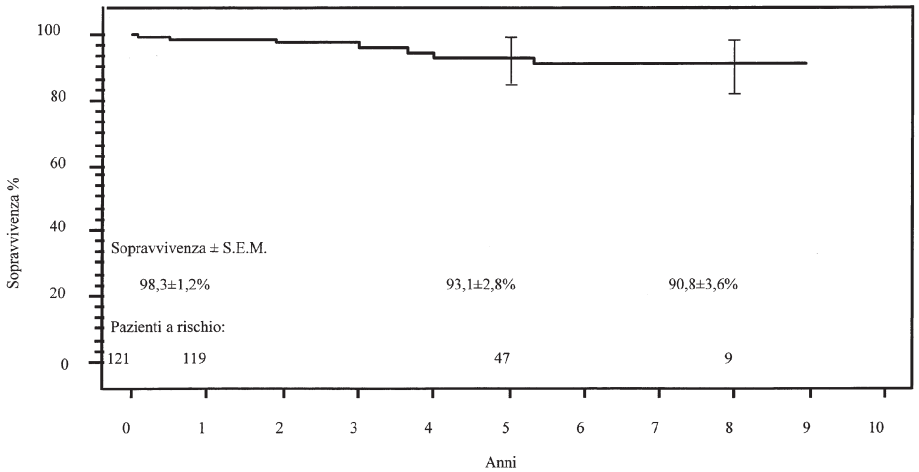

Figura 1. *Curva di sopravvivenza.*

- Copyright - Il Pensiero Scientifico Editore downloaded by IP 3.136.154.103 Sun, 28 Apr 2024, 20:38:44

fluoroetilene sul lembo anteriore e anuloplastica con anello di pericardio, è stato rioperato di sostituzione valvolare con protesi Carbomedics n. 25 a 36.8 mesi dal primo intervento. Il secondo paziente, di 49 anni, è stato rioperato dopo 46.9 mesi con applicazione di una protesi Carbomedics n. 27. Nel precedente intervento era stata praticata una resezione quadrangolare del lembo posteriore, trasposizione di corde dal lembo posteriore a quello anteriore, sutura di corde artificiali sul medesimo ed anuloplastica con striscia di pericardio. Nell'ultimo paziente di 65 anni, operato di riparazione mitralica mediante resezione quadrangolare del lembo mitralico posteriore, sutura di corde artificiali sul lembo anteriore, cordoplastica di elementi del lembo anteriore sul papillare anterolaterale ed applicazione di anello di Carpentier n. 34, è stata sostituita la valvola mitrale con bioprotesi di Carpentier-Edwards n. 27 dopo 23.5 mesi. Le curve di sopravvivenza in assenza di morte e reintervento, e del solo reintervento sono riportate nella figura 2.

I pazienti sottoposti a sostituzione valvolare sono tutti vivi e la protesi appare all'ecocardiogramma normofunzionante.

Nei 111 pazienti sopravvissuti, escludendo quelli sottoposti a sostituzione valvolare, vi è stato un marcato miglioramento delle condizioni cliniche con ridistribuzione dei soggetti considerati tra la I (108 pazienti), la II (2 pazienti) e la III classe (1 paziente) NYHA (Fig. 3). I 2 pazienti classificabili in classe NYHA II avevano presentato un decorso complicato da infarto miocardico acuto. Nell'unico paziente in classe NYHA III, con un quadro ecocardiografico preoperatorio di insufficienza mitralica severa associata a grave ipertensione polmonare, era stata praticata una resezione quadrangolare del lembo posteriore, trasposizione di corde sul lembo anteriore ed anuloplastica con anello di Carpentier n. 32. Al controllo attuale, pur in presenza di un'insufficienza mitralica residua moderata, il quadro ipertensivo polmonare è sostanzialmente non modificato rispetto a quello preoperatorio.

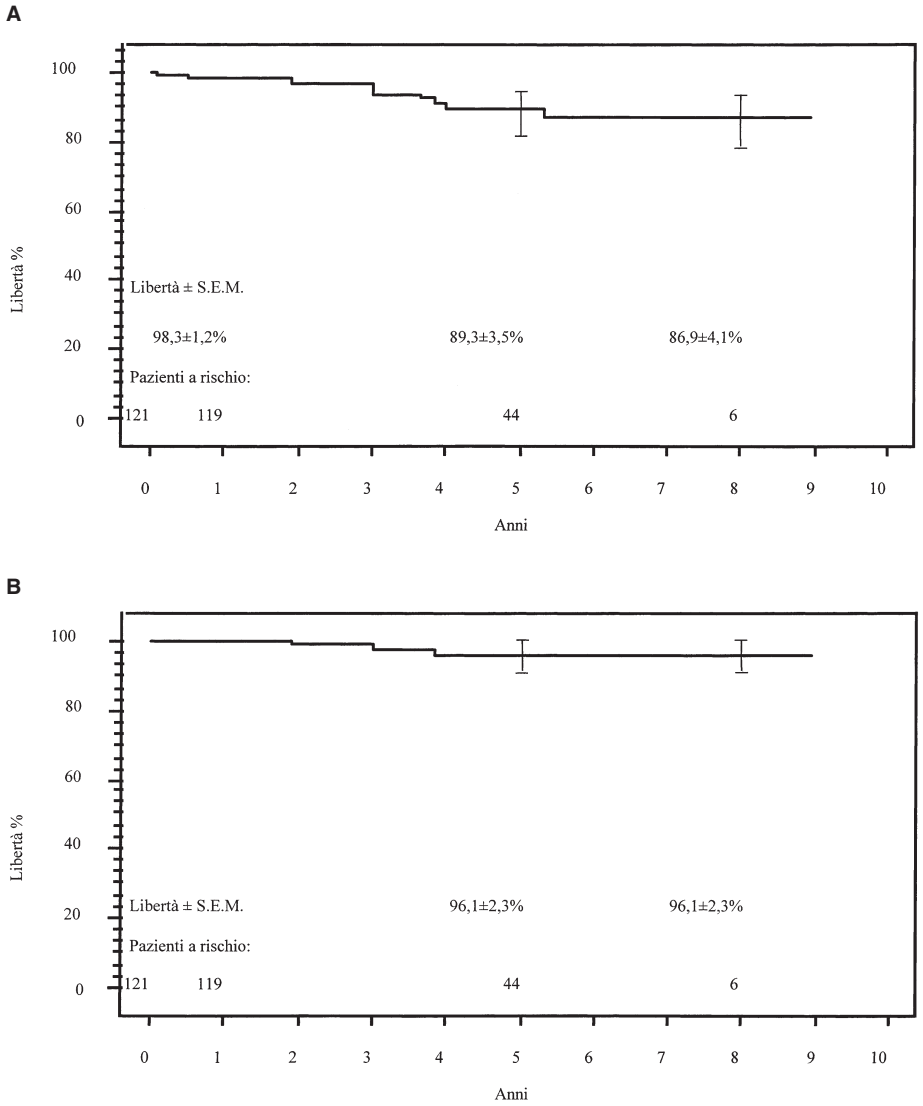

Figura 2. A: *curva di sopravvivenza libera da morte e reintervento;* B: *curva di sopravvivenza libera da reintervento.*

- Copyright - Il Pensiero Scientifico Editore downloaded by IP 3.136.154.103 Sun, 28 Apr 2024, 20:38:44

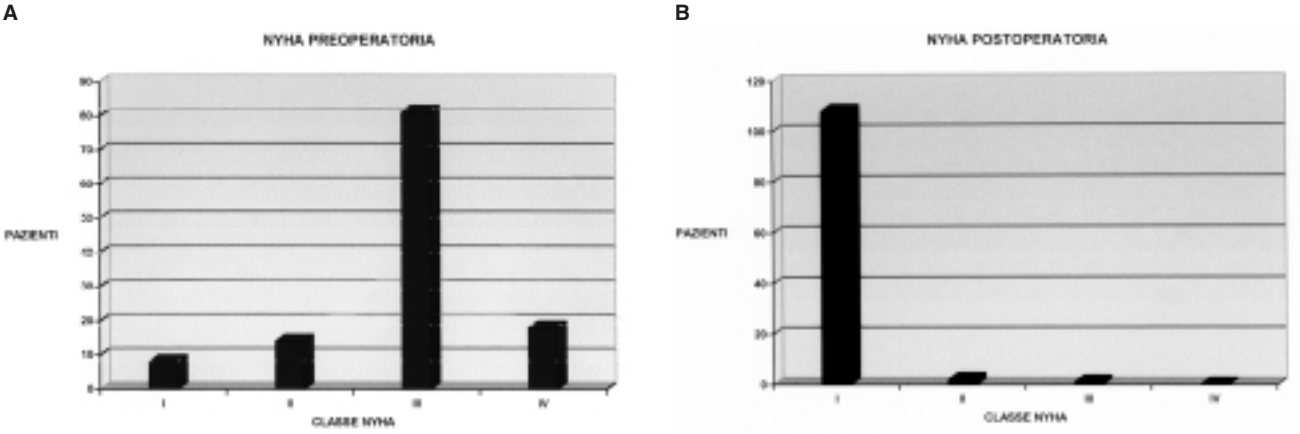

Figura 3. A: *classe NYHA preoperatoria;* B: *classe NYHA postoperatoria.*

Nel follow-up non si sono verificati fenomeni tromboembolici o endocarditici. All'indagine ecocardiografica il grado dell'insufficienza mitralica residua è risultato minimo-assente in 107 pazienti e moderato in 4 pazienti. Significativa è stata la riduzione del volume telesistolico ($p < 0.001$) e telediastolico ($p < 0.001$) del ventricolo sinistro nonché delle pressioni polmonari ($p < 0.001$) (Tab. II). Non ci sono state invece variazioni significative della funzione ventricolare sinistra rispetto al dato preoperatorio.

Discussione

L'indicazione chirurgica nell'insufficienza mitralica mixomatosa si basa essenzialmente sul grado di insufficienza, sull'anatomia della valvola e sui risultati dell'intervento sia in termini di sopravvivenza che di complicanze[10]. Nella nostra casistica, l'indicazione chirurgica è stata posta sulla base di un'insufficienza moderata-severa, quantificata dai parametri ecocardiografici, quali le dimensioni del ventricolo sinistro, la pressione sistolica in arteria polmonare e la FE. L'indicazione è stata posta precocemente anche in pazienti paucisintomatici o asintomatici.

Nel prendere in considerazione questo tipo di strategia è utile rivedere la storia naturale di questa patologia che peraltro non è ancora ben codificata. Pur essendo coinvolta dal processo degenerativo ogni struttura della mitrale mixomatosa, si può ravvisare una progressione della malattia, la cui interruzione chirurgica porta anche ad un miglioramento nella durata della riparazione[6]. Con la sola terapia medica la mortalità varia tra il 21 ± 4% a 5 anni e il 33% a 10 anni[11]. Delahage et al.[12] riportano una mortalità a 5 anni del 29%, mentre secondo altri autori i pazienti non operati in classe NYHA I con una FE < 60% hanno una sopravvivenza a 10 anni pari al 69%[4].

L'indagine ecocardiografica della mitrale insufficiente da malattia degenerativa è essenziale nella determinazione del timing chirurgico, evidenziando l'anatomo-patologia della valvola e la funzionalità del ventricolo sinistro. Il deterioramento della FE è costante a dispetto di una sintomatologia di scarso significato[11]. Il rigurgito valvolare, infatti, determina un aumento del precarico del ventricolo sinistro e una riduzione del postcarico con indici di accorciamento sistolico e quadro clinico pressoché normali, pur in presenza di un rigurgito importante[13]. Una bassa FE ha scarsa probabilità di evolvere in senso migliorativo dopo l'intervento chirurgico[14].

Nella nostra casistica, una FE depressa non si è modificata in modo significativo al controllo ecocardiografico postoperatorio e a distanza. In linea con quanto detto, abbiamo potuto dimostrare che una FE bassa condiziona pesantemente il risultato chirurgico in termini di sopravvivenza immediata e a distanza. L'intervento precoce limita considerevolmente l'insorgenza di queste complicanze, con un importante miglioramento in termini di sopravvivenza[14,15].

L'introduzione e la messa a punto di tecniche riparative[1,15,16] hanno permesso di porre indicazione chirurgica più precocemente, prevenendo il deterioramento della funzione contrattile del ventricolo sinistro. Attualmente è possibile procedere a riparazione chirurgica nel 90-95% delle mitrali insufficienti, limitando la sostituzione valvolare con protesi meccaniche o biologiche[17,18]. Nei tempi antecedenti la messa a punto di

Tabella II. Confronto dei dati ecocardiografici preoperatori con parametri registrati nel follow-up.

	Preoperatorio	Follow-up	p
VTDVS (mm)	64.7	53.5	< 0.001
VTSVS (mm)	44.2	38.2	< 0.001
FEVS	0.45	0.49	NS
PAPs (mmHg)	36.4	20.3	< 0.001

FEVS = frazione di eiezione ventricolare sinistra; PAPs = pressione sistolica arteria polmonare; VTDVS = volume telediastolico ventricolare sinistro; VTSVS = volume telesistolico ventricolare sinistro.

- Copyright - Il Pensiero Scientifico Editore downloaded by IP 3.136.154.103 Sun, 28 Apr 2024, 20:38:44

tecniche conservative, nella maggior parte dei pazienti affetti da insufficienza valvolare su base degenerativa la mitrale patologica veniva sostituita, esponendo i pazienti alle relative complicanze[1,14]. Le protesi meccaniche, infatti, hanno tuttora una significativa incidenza di complicanze tromboemboliche ed emorragiche, mentre le valvole biologiche, pur essendo gravate da una minore incidenza di eventi tromboembolici, sono soggette a deterioramento progressivo del tessuto biologico[11,19,20]. Negli anni '70 venivano riparate, in caso di malattia degenerativa, meno del 5% delle valvole contro un 25% nel 1980 e più del 70% nei primi anni '90[14].

Al controllo ecocardiografico postoperatorio e a distanza, l'entità del rigurgito mitralico residuo dopo intervento chirurgico conservativo è variabile. Deloche et al.[1] riportano un'insufficienza mitralica assente nel 74% dei pazienti, lieve nel 17%, moderata-grave nel 2.5% in 151 soggetti con un follow-up di 15 anni. In altre casistiche, lo studio a 5 anni di 104 pazienti operati dimostra l'assenza di un rigurgito mitralico residuo significativo (+++ o ++++) nel 92.3%[21].

Anche la percentuale di pazienti rioperati per fallimento della riparazione attualmente è ridotta, con una libertà da reintervento variabile tra il 96% a 3 anni e il 97% a 10 anni[4,19,22]. Dalrymple-Hay et al.[6], su 706 pazienti controllati, riportano una libertà da reintervento ad 1 anno del 95.8%, a 5 anni del 92.6% e a 10 anni del 91.9%; analogamente Deloche et al.[1] riferiscono una percentuale del 93% di pazienti liberi da reintervento a 15 anni in uno studio di 189 casi operati.

Considerando lo stato clinico e le complicanze a distanza nei pazienti operati di riparazione mitralica si può constatare un miglioramento della sintomatologia[7], una libertà da tromboembolia pari al 93.5% a 15 anni[14,23] ed una trascurabile incidenza di complicanze endocarditiche. Un dato importante nella valutazione dei risultati della tecnica riparativa è la sopravvivenza. Nella maggior parte delle casistiche tale dato è soddisfacente, con una mortalità postoperatoria tra lo 0.3 e il 2.9%[13,18] ed una sopravvivenza a distanza variabile tra il 90% a 5 anni, l'89% a 8 anni ed il 75 ± 5% a 10 anni[4,16,24].

Da quanto sopracitato esistono, quindi, le condizioni che rendono una riparazione mitralica precoce, prima del malfunzionamento del ventricolo sinistro, attuale tenendo conto che la decisione di intervenire è basata unicamente sul grado di insufficienza valvolare che deve essere moderato o severo, e la possibilità di esecuzione della riparazione deve essere valutata preoperatoriamente con lo studio ecocardiografico della valvola[7]. È consigliabile l'intervento riparativo anche in pazienti asintomatici ma con un'insufficienza mitralica emodinamicamente significativa[4,7,13,18].

In conclusione, i risultati clinici e strumentali, derivanti dalla riparazione di mitrali insufficienti da malattia mixomatosa, incoraggiano l'adozione di tecniche riparative proposte da Carpentier. Condivisibile anche l'indicazione chirurgica precoce, basata principalmente sul grado dell'insufficienza valvolare e non esclusivamente sulla sintomatologia presentata dal paziente.

Riassunto

Razionale. Il prolasso mitralico aumenta il rischio di endocardite, insufficienza ventricolare sinistra, rottura di corde e morte improvvisa. L'indicazione chirurgica a correzione dell'insufficienza mitralica ad etiologia mixomatosa è ancora controversa.

Materiali e metodi. Dal gennaio 1990 al dicembre 1997 sono stati sottoposti a riparazione valvolare 217 pazienti affetti da insufficienza mitralica. Tra questi abbiamo preso in considerazione 121 pazienti, nei quali l'insufficienza mitralica era conseguente ad una patologia degenerativa, escludendo le forme associate a coronaropatia e/o valvulopatie post-endocarditiche. All'ingresso 8 pazienti erano in classe funzionale NYHA I, 14 in II, 81 in III e 18 in IV. Sotto il profilo ecocardiografico il prolasso del lembo posteriore è stato rilevato in 70 pazienti (57.8%), quello del lembo anteriore in 12 pazienti (9.9%), e quello di entrambi i lembi in 39 pazienti (32.3%). La riparazione del vizio mitralico è stata effettuata mediante le tecniche sviluppate da Carpentier.

Risultati. La mortalità operatoria registrata è stata dello 0.8%. Prima della dimissione, il controllo ecocardiografico ha dimostrato l'assenza di insufficienza mitralica residua in 64 pazienti (53.4%), insufficienza lieve in 49 pazienti (40.8%) e moderata in 7 casi (5.8%). Il follow-up medio è stato di 51.3 mesi (minimo 6 mesi massimo 107 mesi). Si sono verificati 6 decessi: 3 per cause cardiache e 3 per cause non cardiache. La sopravvivenza a 51.3 mesi è stata di 114 pazienti (95%). All'indagine ecocardiografica il grado dell'insufficienza mitralica residua è risultato minimo-assente in 107 pazienti, moderato in 4. In 3 casi, dopo l'intervento riparativo, si è resa necessaria una sostituzione valvolare mitralica.

Conclusioni. I risultati clinico-strumentali, derivanti dalla riparazione di mitrali insufficienti da malattia mixomatosa, incoraggiano una precoce indicazione chirurgica e l'adozione delle tecniche riparative proposte da Carpentier.

Parole chiave: Valvola mitrale; Valvulopatia.

Bibliografia

1. Deloche A, Jebara VA, Relland JYM, Chauvaud S, Fabiani JN, Perier P. Valve repair with Carpentier techniques. The second decade. J Thorac Cardiovasc Surg 1990; 99: 990-1002.
2. Kay GL, Aoki A, Zubiate P, Prejean CA, Ruggio M, Kay JH. Probability of valve repair for pure mitral regurgitation. J Thorac Cardiovasc Surg 1994; 108: 871-9.
3. David T, Bos J, Rakowsky H. Mitral valve repair by re-

- Copyright - Il Pensiero Scientifico Editore downloaded by IP 3.136.154.103 Sun, 28 Apr 2024, 20:38:44

placement of chordae tendineae with polytetrafuoroethylene sutures. J Thorac Cardiovasc Surg 1991; 101: 495-501.
4. Galloway AC, Colvin SB, Baumann FG, et al. Long-term results of mitral valve reconstruction with Carpentier techniques in 148 patients with mitral insufficiency. Circulation 1988; 78 (Suppl 1): I97-I105.
5. Ross J. Left ventricular function and the timing of surgical treatment in valvular heart disease. Ann Intern Med 1981; 94 (Part 1): 498-504.
6. Dalrymple-Hay MJR, Bryant M, Jones RA, Langley SM, Livesey SA, Monro JL. Degenerative mitral regurgitation: when should we operate? Ann Thorac Surg 1998; 66: 1579-84.
7. Sousa Uva M, Dreyfus G, Rescigno G, et al. Surgical treatment of asymptomatic and mildly symptomatic mitral regurgitation. J Thorac Cardiovasc Surg 1996; 112: 1240-8.
8. Scrofani R, Fundarò P, Salati M, Santoli C. Evoluzioni tecniche nella chirurgia riparativa della insufficienza mitralica riparativa. G Ital Cardiol 1993; 23: 1105-13.
9. Chua YL, Schaff HV, Orszulak TA. Outcome of mitral valve repair in patients with preoperative atrial fibrillation. J Thorac Cardiovasc Surg 1994; 107: 408-15.
10. Waller BP, Morrow AC, Maron BJ, at al. Chronic pure mitral regurgitation: analisys of 97 patients over 30 years of age having mitral replacement. Am Heart J 1982; 104: 276-88.
11. Ling C, Sarano E, Seward J, at al. Clinical outcome of mitral regurgitation due to a fail leaflet. N Engl J Med 1986; 335: 1417-23.
12. Delahage JP, Gare JP, Vignier E, Delahage F, De Gavigney G. Natural history of severe mitral regurgitation. Eur Heart J 1991; 12 (Suppl B): 5-9.
13. Gillimov AM, Cosgrove D, Blackstone E, Diaz R, Arnold J, Lytle B. Durability of mitral valve repair for degenerative disease. J Thorac Cardiovasc Surg 1998; 116: 734-43.
14. Grossi AE, Galloway AC, Miller JS, Ribakove GH, Culliford AT. Valve repair versus replacement for mitral insufficiency: when is a mechanical valve still indicated? J Thorac Cardiovasc Surg 1998; 115: 389-96.
15. Carpentier A, Lessana A, Relland JYM, Belli E, Mihaileanu S, Berrebi AJ. The “Physio-Ring”: an advanced concept in mitral valve annuloplasty. Ann Thorac Surg 1995; 60: 1177-86.
16. David T, Omran A, Armostrong S, Sun Z, Ivanov J. Long-term results of mitral valve repair for mixomatous disease with and without chordal replacement with expanded polytetrafluoroethilene. J Thorac Cardiovasc Surg 1998; 115: 1279-86.
17. Angell WW, Oury JH, Shah P. A comparison of replacement and reconstruction in patients with mitral regurgitation. J Thorac Cardiovasc Surg 1987; 93: 665-74.
18. Perier P, Stumpf J, Götz C, Lakew F, Schneider A, Clausnizer B. Valve repair for mitral regurgitation caused by isolated prolapse of the posterior leaflet. Ann Thorac Surg 1997; 64: 445-50.
19. Jamieson WRE, Rosado J, Munro A, et al. Carpentier-Edward standard porcine bioprothesis primary tissue failure (structural valve deterioration) by age groups. Ann Thorac Surg 1988; 46: 155-62.
20. Cohn LH, Couper GS, Aranki SF, Rizzo RJ, Kinchea NM, Collins SJ. Long-terms results of valve reconstruction for regurgitation of mixomatous mitral valve. J Thorac Cardiovasc Surg 1994; 107: 143-51.
21. O’Meeghan T, Jaffe W, Raudkivi P. Green Lane Hospital experience with mitral valve repair for prolapse: adverse outcomes for highly symptomatics patients. J Heart Valve Dis 1997; 6: 475-9.
22. Carpentier A. Cardiac valve surgery - the “French correction”. J Thorac Cardiovasc Surg 1983; 86: 323-37.
23. Starling MR. Effects of valve surgery on left ventricular contractile function in patients with long-term mitral regurgitation. Circulation 1995; 92: 811-8.
24. Soyer R, Bouchart F, Besson JP, et al. Mitral valve reconstruction: long-terms results of 120 cases. Cardiovasc Surg 1996; 4: 813-9.